# ДОПОЛНИТЕЛЬНЫЕ ИЛЛЮСТРАЦИИ

## к книге «Реконструктивная хирургия клапанов сердца по Карпантье»

### К рис. 6.4Б

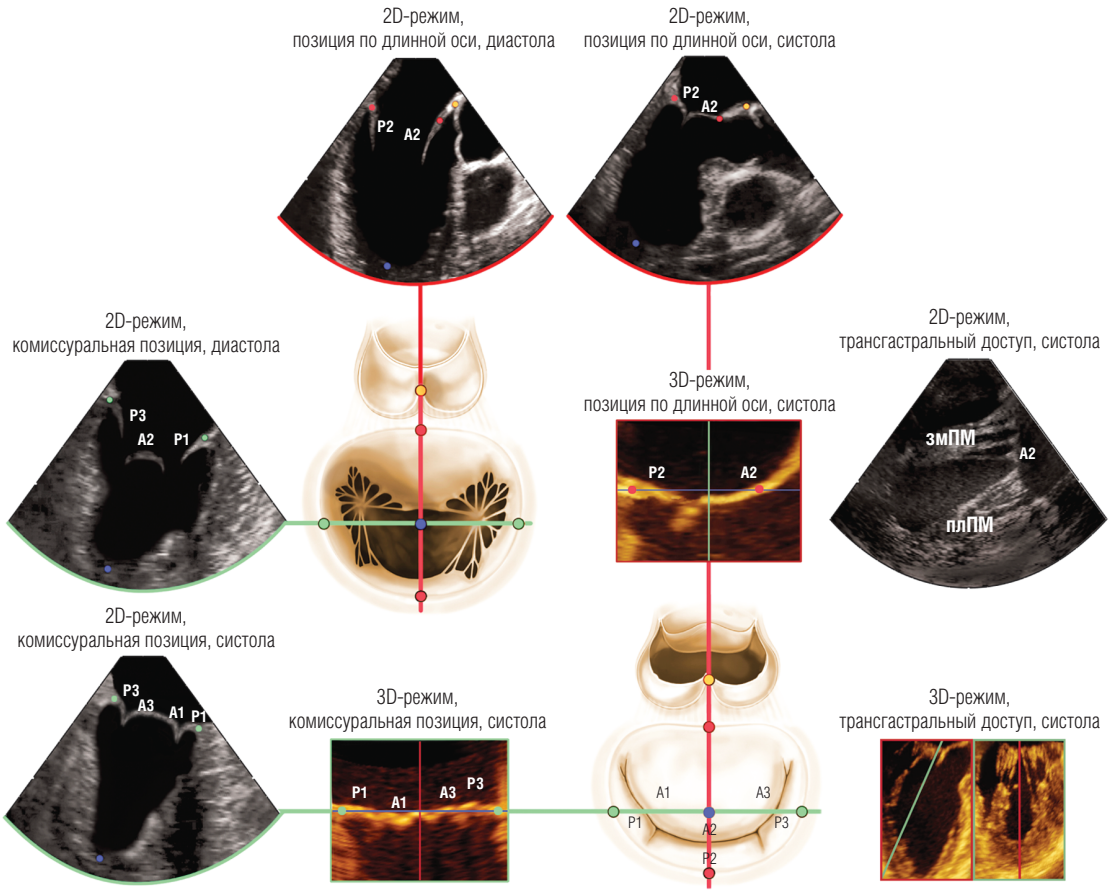


**Получение изображений методом осевой визуализации и примеры патологий митрального клапана.** Мультипланарные изображения в 2D-режиме приведены в шкале оттенков серого в виде секторов. Анатомические ориентиры для осевой визуализации получены из изображений во время диастолы, что позволяет ориентировать позицию по длинной оси и комиссуральную позицию параллельно оси «митральный клапан — верхушка левого желудочка» и перпендикулярно друг другу во время систолы, когда проводят измерения. Анатомические ориентиры для позиции по длинной оси во время систолы: (1) комиссура между левой и некоронарной створками аортального клапана (желтая точка); (2) максимальная ширина фиброзного кольца по переднезадней оси (красные точки); (3) верхушка левого желудочка (синяя точка). Анатомические ориентиры для комиссуральной позиции: (1) свободно расположенный сегмент A2; (2) максимальная ширина фиброзного кольца по комиссуральной оси (зеленые точки); (3) верхушка левого желудочка (синяя точка). Во время систолы измеряют фиброзное кольцо и определяют положение створок. Во время систолы в позиции по длинной оси отображается переднезадняя ось, сегменты A2 и P2 и поверхность их коаптации, в комиссуральной позиции — комиссуральная ось, сегменты A1, P1, A3 и P3 и поверхности их коаптации. Важно, чтобы все ориентиры визуализировались на протяжении всего сердечного цикла. Каждое изображение в шкале оттенков серого получают с помощью цветового допплеровского картирования кровотока примерно на таком же протяжении сердечного цикла. Затем, не перемещая датчик, применяют режим «Масштабирование» для получения осевых двухмерных и цветных изображений, сфокусированных на митральном клапане. Анатомические ориентиры для получения трехмерных изображений те же, что и для стандартной мультипланарной визуализации. Начальные объемные данные получают с помощью режима «Широкий сектор» с цветовой допплерографией и без нее. Не смещая датчик, получают дополнительные объемные данные в режиме «Масштабирование», снова с цветовой допплерографией и без нее. Затем проводят анализ объемных данных с помощью мультипланарной реконструкции для получения двухмерных изображений по длинной оси и комиссуральной оси (см. следующий рисунок). змПМ — заднемедиальная папиллярная мышца; плПМ — переднелатеральная папиллярная мышца [Отто К.М. Клиническая эхокардиография: практическое руководство / К.М. Отто; пер. с англ.; под общ. ред. В.А. Сандрикова; под ред. М.М. Галагудзы, Т.М. Домницкой, М.М. Зеленикина, Т.Ю. Кулагиной, В.С. Никифорова, В.А. Сандрикова. — М.: Логосфера, 2019. — 1320 с.].